LE TOKELAU

DANS LES POSSESSIONS FRANÇAISES

DU PACIFIQUE ORIENTAL,

Par le Dr TRIBONDEAU,

MÉDECIN DE 2e CLASSE.

INTRODUCTION.

Le tokelau est une dermophytie connue déjà de longue date. Originaire de l'archipel malais, elle y a été vue depuis plus de deux siècles par nombre de navigateurs et de médecins : — objet d'étonnement pour les uns, qui n'ont pas manqué de décrire, dans leurs relations de voyage, ce mal qui couvre le corps d'écailles hideuses et fait de ceux qui en sont atteints des sortes d'« hommes-poissons » ; — sujet d'étude pour les autres qui se sont efforcés de déterminer les symptômes et les causes de cette bizarre affection et en ont cherché le remède.

Si le tokelau a fait l'objet de nombreuses publications, il n'a jamais été étudié, dans les îles où il règne, que pour ainsi dire par à-coups, par des observateurs de passage manquant de temps ou de moyens : aussi n'est-il encore qu'incomplètement connu.

À la multiplicité des auteurs qui l'ont décrite correspond une variété considérable de noms donnés à la maladie. Elle est, certes, sous ce rapport, l'une des mieux dotées de la pathologie. Malheureusement aucun de ces noms ne lui convient absolument. Si j'ai choisi celui de tokelau, c'est qu'il est original, pratique, et que sous ce nom a paru le premier travail d'ensemble important ayant trait à la maladie. Je souhaite que mon exemple soit suivi, car faire choix une fois pour toutes d'une dénomination, c'est éviter la confusion qu'engendre inévitablement l'abondance des synonymes.

Plusieurs des noms en usage, *gune*, *solo*, ... donnés à la maladie par les indigènes de telle ou telle île, n'ont pour nous aucun sens : à quoi bon les conserver?

D'autres, plus scientifiques, basés sur le symptôme capital de la maladie : la desquamation, sont mal construits et peuvent induire en erreur. — *Tinea imbricata* (*teigne imbriquée*), a dit Manson. Le mot teigne ne s'emploie-t-il pas d'habitude pour désigner les affections du cuir chevelu? Or, c'est là une des régions auxquelles le tokelau s'attaque le moins souvent et le plus tard. D'un autre côté, « imbriquée » est un qualificatif inexact. Il implique l'idée de choses qui se recouvrent les unes les autres à la façon des tuiles d'un toit. Or, les collerettes de squames qui apparaissent sur la peau des malades au cours de l'affection ne se recouvrent pas; elles n'empiètent jamais les unes sur les autres et sont au contraire très espacées. — *Herpès desquamans*, a dit Turner. Pourquoi herpès? Qui dit herpès dit « lésion cutanée aiguë caractérisée par la présence de vésicules disposées en groupe sur une base érythémateuse » (Brocq). Qu'on ait donné le nom d'herpès circiné à la trichophytie des parties glabres, cela se conçoit, puisqu'elle présente les caractères ci-dessus, mais ils font complètement défaut dans la maladie qui nous occupe. L'épithète « desquamans » est, d'autre part, bien peu précise. Tant d'autres maladies de la peau desquament aussi ! Il eût justement fallu qualifier cette desquamation.

On se sert encore fréquemment du terme *herpès tropical*. Même reproche à lui faire : la maladie n'a rien de commun avec l'herpès. L'appeler *herpès tokelau* ou *tokelau ring-worm*, c'est encore prêter à la même critique.

« *Tokelau* » [1], tel est actuellement, pour moi, le nom qui s'impose. Il n'est pas parfait en ce sens qu'il peut, pour quelqu'un non prévenu, faire considérer les îles Tokelau comme étant d'une importance capitale dans l'histoire de la maladie. Or, il ne faut pas oublier que l'affection n'est nullement originaire de ce groupe, puisqu'elle fut semée dans l'île Bow-

[1] La prononciation indigène est tokélaou.

ditch (île du groupe Tokelau) par un indigène venu des Gilbert.

Le Dr Bonnafy s'est servi du mot « tokelau » simplement « parce que c'est sous ce nom qu'aux Fidji il fit connaissance avec cette maladie ». Si on savait exactement dans quelle île ou dans quel archipel celle-ci a pris naissance, il serait tout naturel qu'on lui en donnât le nom. Mais nous l'ignorons et il est fort probable qu'on ne l'apprendra jamais. Tenons-nous en donc au mot « tokelau », d'ailleurs déjà très répandu.

L'apparition momentanée du tokelau en Nouvelle-Calédonie, notre grande île du Pacifique occidental, a été mentionnée en 1893 dans l'important travail que M. Bonnafy, médecin en chef de la marine, a fait paraître dans les *Archives de Médecine navale*.

Mais nul n'avait encore signalé son existence dans nos possessions orientales de l'Océanie. Certes, quand, dans le passage suivant, M. Bonnafy prédisait la contamination de Tahiti dans un avenir plus ou moins éloigné, il ne se doutait guère qu'un indigène de cette île avait, le premier, contracté cette maladie vingt ans auparavant.

« Pour occuper son domaine actuel, dit-il, le tokelau a plutôt marché en avant qu'il n'a rayonné. On peut dire que, cantonné d'abord dans l'archipel malais et dans les parages du détroit de Malacca, il a constamment marché vers l'Est ; de telle sorte qu'en ce moment les Samoa et les Tonga constituent son avant-garde.

« Dire qu'il ne pourra pas aller plus loin, dans le sens de l'équateur bien entendu, serait ignorer complètement les circonstances dans lesquelles il peut gagner du terrain.

« Il est loin, en effet, d'occuper toutes les îles qui réalisent les conditions qui lui conviennent. C'est ainsi que Tahiti, d'après mes souvenirs, constituerait un terrain excellent, où certainement le tokelau prospérerait, si un jour débarquaient dans cette île des Océaniens atteints de cette maladie. »

Je me propose, dans le présent travail, de tracer l'histoire

de l'importation et de la propagation du tokelau dans les archipels français de l'Océanie orientale.

De plus, un séjour de deux années dans ces îles, comme médecin de l'*Aube*, aviso-transport de la station locale des îles de la Société, m'ayant fourni l'occasion d'observer avec fruit un assez grand nombre de cas, j'entreprendrai, à mon tour, dans son ensemble, l'étude de cette affection.

Je la diviserai en cinq chapitres :

Chapitre I. — *Histoire de l'importation et de la propagation de la maladie.*

Chapitre II. — *Symptômes.*

Chapitre III. — *Étiologie.*

Chapitre IV. — *Diagnostic.*

Chapitre V. — *Traitement.*

J'insisterai surtout sur le deuxième et le troisième chapitres. Les notes cliniques que j'ai recueillies me permettent en effet de donner du tokelau une description plus complète que celles qui ont précédé ce travail. D'autre part, au cours de nombreuses recherches microscopiques, j'ai trouvé au champignon qui cause la maladie des formes et des organes de reproduction jusqu'ici ignorés.

Pour moi, cet organisme se distingue nettement d'avec les trichophytons, avec lesquels on l'avait confondu jusqu'ici, et doit être rangé dans la classe des aspergillus.

Il n'existe pas de terme spécial pour désigner le champignon du tokelau. Pour éviter des circonlocutions, des redites, des confusions, je le désignerai sous le nom de *lépidophyton* (de λεπις-ιδος = écaille de poisson — φυτον = champignon), me basant pour ce faire sur sa présence en quantité considérable dans les squames qui hérissent la peau des malades ainsi que des écailles.

CHAPITRE I.

HISTOIRE DE L'IMPORTATION ET DE LA PROPAGATION DE LA MALADIE.

La maladie à Tahiti.

Importation. — En 1864, une société américaine obtint l'autorisation de créer à Atimaono, sur la côte S. O. de Tahiti, une grande plantation de coton, café et canne à sucre. L'entreprise était trop vaste pour que les Tahitiens, naturellement insouciants et paresseux, pussent fournir le nombre considérable de travailleurs nécessaire à la culture. C'est à peine si on enrôla quelques insulaires dans le district de Papara, voisin de la terre d'Atimaono. Ensuite il fallut aller chercher des bras dans des pays plus ou moins éloignés.

Mille Chinois formèrent le noyau principal des cultivateurs; on leur adjoignit des Océaniens pris d'abord aux îles Harvey, puis aux Salomon, enfin aux Gilbert.

Les îles Gilbert ou Kingsmill sont situées dans le nord de la Nouvelle-Calédonie et des Fidji, sous l'équateur qui les divise en deux groupes formés d'un nombre presque égal d'atoles. La population y est dense (d'après les Instructions nautiques, 41,000 habitants répartis sur 16 îlots); le sol est très peu productif; des rivalités entre îles et villages entretiennent constamment la guerre dans l'archipel. Aussi les indigènes quittent-ils volontiers leur misérable patrie.

Les insulaires des Gilbert n'ont à leur disposition que de l'eau saumâtre, encore n'existe-t-elle qu'en petite quantité. C'est dire qu'ils sont généralement sales. Cette saleté, jointe à la chaleur et à l'humidité qui règnent sans cesse dans ces parages les livre à la merci de toutes les maladies parasitaires. La proportion des gens atteints de tokelau est considérable.

Au début, les insulaires des Gilbert n'émigrèrent à Tahiti qu'en petit nombre. Mais quand on eut apprécié leurs qualités comme agriculteurs, on voulut en engager davantage et des goélettes furent armées spécialement dans ce but.

La goélette qui, la première, porta à Tahiti des malades

atteints de tokelau fut le *Prince-Albert*. Elle arriva à Atimaono en 1871, avec 120 immigrants dont 60 malades. Puis vinrent l'*Eugénie* (1872) avec 105 immigrants dont 50 malades; enfin le *Midje* (1872), avec 57 immigrants dont 15 malades.

Foyer primitif. Plantation d'Atimaono. — Bref, en 1872, on comptait dans la plantation d'Atimaono environ 400 immigrants venus des îles Gilbert, dont 125 atteints de tokelau, arrivés par les trois goélettes ci-dessus nommées.

Propagation à la côte S. O. — Jusqu'en 1874, les indigènes des Gilbert demeurèrent cantonnés dans Atimaono, et la maladie ne dépassa pas les limites de la plantation. Mais, en 1874, la société qui avait l'entreprise ayant été déclarée en faillite, 110 d'entre eux seulement purent rester sur la concession. Les autres, en quête de nouveaux maîtres, se dispersèrent sur la côte S. O. de l'île depuis le district d'Arue jusqu'à celui de Mataïea, portant avec eux la maladie qui se répandit aussitôt parmi les Tahitiens. Ceux-ci la nommèrent *maï Aroraï* ou mal des Aroraï. C'est qu'ils donnent le nom de Aroraï à tous les indigènes des Gilbert indistinctement. L'île Aroraï, la plus S. O. de l'archipel Kingsmill, fut en effet la première avec laquelle les racoleurs envoyés de Tahiti entrèrent en relation ; ce fut aussi celle qui, dès le début, fournit le plus grand nombre d'engagés.

Le foyer de la maladie, primitivement enfermé dans la vallée d'Atimaono, s'étendit donc ainsi brusquement à peu près à la moitié de l'île.

Dans ce domaine si rapidement conquis, de nouvelles immigrations vinrent bientôt lui fournir des renforts et activer sa propagation.

Les colons établis sur la côte S.-O. de Tahiti, satisfaits du travail des immigrants engagés par eux à la suite de la faillite de la Société d'Atimaono, en voulurent d'autres. Deux bateaux, le *Buffon* et le *Forcade-de-la-Roquette*, allèrent les recruter aux Gilbert.

Le *Buffon* arriva à Tahiti, en 1880, avec 170 immigrants à

bord. Au dire de l'un d'eux, resté dans la colonie, un certain nombre étaient atteints de tokelau. Le passage suivant d'une lettre adressée par le chef du service de santé Jaugeon au gouverneur des établissements français de l'Océanie semble bien le prouver :

« J'ai constaté, dit-il, parmi les immigrants du *Buffon*, 9 cas d'une maladie de la peau. Dans 5 cas, dont 2 femmes, elle siégeait sur presque tout le corps. Je ne peux me prononcer sur la nature de cette affection, qui n'a été pour moi que l'objet d'un examen superficiel, mais, à première vue, elle ne m'a pas paru être de nature contagieuse. »

Le *Forçade-de-la-Roquette* mouilla en rade de Papeete en 1884. Il était chargé de 206 immigrants dont nombre de malades. 6 individus (2 hommes, 4 femmes) étaient encore couverts de lésions squameuses.

Ces 376 nouveaux venus furent distribués à plus de 40 colons ; les malades se trouvèrent dispersés un peu partout. En quels points se fixèrent-ils ? Il est impossible, et d'ailleurs inutile de le savoir exactement. Mais un fait important et certain, c'est qu'aucun immigrant malade ne dépassa les districts d'Arue au Nord, de Papéari au Sud ; autrement dit, aucun ne pénétra sur la côte N. E. de Tahiti. Il s'ensuit que les Tahitiens de la presqu'île et des districts du N. E. ne purent être contaminés que par leurs propres compatriotes.

Propagation à la côte N. E. et à la presqu'île. — Mataïea fut le point de départ de l'invasion de la côte N. E. Un premier Tahitien porta la maladie à Taravao. A partir de ce point, elle progressa lentement et par à-coups, en raison de la rareté des occasions pour les Tahitiens malades de séjourner dans les districts voisins du leur. C'est surtout grâce aux festins de vin d'oranges que la maladie put se propager. Au moment de la récolte, les indigènes faisaient fermenter le jus d'un grand nombre de fruits pour le transformer en une boisson alcoolique. Parents et amis des districts voisins étaient invités à venir boire ce vin. Les malades, quoique vivant d'habitude à l'écart — honteux qu'ils étaient de montrer les lésions repoussantes de

leur peau — ne pouvaient refuser une invitation si alléchante. C'étaient alors des orgies qui duraient plusieurs jours et pendant lesquelles hommes, femmes, enfants même, s'enivraient à qui mieux mieux et se livraient, entre deux chants obscènes, à des débauches indescriptibles.

La conséquence de cette promiscuité était qu'un ou plusieurs cas de tokelau se déclaraient dans le district jusque-là indemne.

Tehaupo, le district extrême de la presqu'île, fut atteint en 1885.

La maladie fit à Hitiaa, où elle arriva en 1878, une longue halte, puis gagna les districts situés plus au nord, et enfin Papenoo en 1893.

Le tokelau s'est arrêté là; le district de Mahina est resté indemne: le mal n'a pas fait le tour complet de l'île.

Multiplication des cas. — Dans tous les lieux qu'elle atteignit la maladie fit tache d'huile. Les remèdes essayés par les Européens, aussi bien que les multiples sucs de plantes employés par les indigènes, furent impuissants à en enrayer les rapides progrès. Dans plusieurs districts, peu de familles restèrent indemnes. Le mal aurait sans doute continué ses ravages et se serait étendu à presque toute la population — comme l'a fait, quoique moins tenace, le pityriasis versicolor (tané des indigènes) — si un événement imprévu n'avait brusquement arrêté son extension.

Arrêt et extinction progressive de la maladie. — En 1889, un indigène du nom de Ariié, qui faisait partie du groupe de Tahitiens envoyé à l'Exposition Universelle de Paris, étant couvert de placards squameux, voulut profiter de son séjour en France pour se débarrasser de son tokelau. Il alla dans un hôpital où l'on mit d'abord en œuvre toute une série de remèdes sans venir à bout de ses lésions tenaces; enfin une pommade à l'acide chrysophanique en eut raison.

Revenu à Tahiti, il fit connaître au pharmacien de Papeete la formule du remède qui l'avait guéri. Cette pommade fit

vraiment merveille. Elle enraya subitement la marche de la maladie.

En effet, elle amena en premier lieu une proportion considérable de guérisons parmi les gens gravement atteints, et diminua d'autant le nombre des porte-semence. En second lieu, elle fit avorter quantité de cas au début, car les Tahitiens, confiants en son action, en firent usage dès les premiers symptômes du mal.

Grâce à l'emploi de l'acide chrysophanique, il ne doit pas y avoir actuellement dans toute l'île plus d'une cinquantaine de malades.

Je n'ai pu réunir, après de nombreuses recherches, que 39 cas de tokelau répartis principalement dans les districts éloignés de Papeete, seul endroit où l'on puisse se procurer le remède.

Arue.....	2	Vairao	2
Punaauia	1	Teahupo.....	1
Papara.....	7	Pueu.....	3
Mataïea.....	4	Hitiaa	10
Papeari	5	Papenoo	4

Ce sont, pour la plupart, des individus atteints de lésions très étendues et qui, par insouciance, n'ont jamais fait du médicament une application raisonnée. Ils se sont toujours contentés d'oindre de pommade, de temps à autre et plus ou moins complètement, certains placards très prurigineux. Le lépidophyton, incomplètement détruit, a bientôt après formé de nouvelles squames.

Il existe encore à l'heure actuelle des indigènes qui, atteints depuis peu de tokelau, laissent croître leurs lésions. Incapables de suivre plus tard un traitement sérieux, ils tomberont dans le cas des précédents.

Toutefois, je crois que ces exceptions deviendront de plus en plus rares. Quoi qu'il arrive, la maladie n'atteindra jamais plus le développement qu'elle eut avant 1889. Il est permis d'espérer qu'au contraire elle s'éteindra complètement d'ici quelques années.

La maladie dans les autres îles de l'archipel de la Société.

Le Tokelau n'existe dans aucune de ces îles, pas même à Moorea pourtant si voisine de Tahiti. À plusieurs reprises, des indigènes des Gilbert sont allés à Moorea : 102 d'entre eux, après la faillite de la Société d'Atimaono, y restèrent quelque temps dans l'espoir de vivre du produit de la pêche ; depuis, quelques autres ont travaillé sur certaines propriétés. Mais ils n'ont laissé de leur maladie qu'un vague souvenir. Les habitants de Moorea désignent en effet actuellement sous le nom de maï aroraï quelquefois la gale, souvent l'herpès circiné. Pour eux, maï aroraï est devenu synonyme de maladie de peau très prurigineuse.

La maladie aux îles Sous-le-Vent.

Jamais aucun malade, aroraï ou tahitien, n'a débarqué dans ces îles, et c'est fort heureux, car le tokelau s'y fût développé encore plus rapidement qu'à Tahiti, grâce au peu d'abondance de l'eau douce, à la saleté des habitants, à l'absence de pharmacien.

La maladie aux Tuamotu.

Deux indigènes des Gilbert atteints de tokelau se sont établis dans l'île Apataki. Ils vivent à l'écart et n'ont pas contaminé les habitants.

En 1875 et 1876, un colon de Tahiti amena 40 indigènes des Gilbert, dont plusieurs malades, dans l'île Rangiroa, pour y faire la récolte du copra. Bien que leur séjour ait été très court, ils ont donné le tokelau à un homme du pays, qui pourra le transmettre à ses compatriotes.

La maladie aux Marquises.

Après la déconfiture de la société d'Atimaono, 80 indigènes des Gilbert furent engagés pour aller travailler sur une plantation située à Atuana, dans l'île Hiva-Oa ou la Dominique — la plus grande des Marquises. En 1878, 34 autres travailleurs, arrivés directement des Gilbert par le *Loreley*, vinrent les renforcer.

De ces 114 Aroraï, 4 étaient gravement atteints de tokelau. Mais ils vécurent sur leur plantation tout à fait isolés d'avec les Marquisiens ; aucun cas de maladie ne s'est déclaré chez les gens du pays. Les cultivateurs, une fois leur engagement terminé, repartirent pour leurs îles, ne laissant a Hiva-Oa que le souvenir peu précis de leur mal, confondu aujourd'hui par les Marquisiens avec l'herpès circiné, très fréquent parmi eux.

La maladie dans l'archipel de Cook.

Je dois dire un mot du tokelau dans ces îles, bien qu'elles n'appartiennent pas à la France, parce qu'elles sont situées entre les Tonga, pointe extrême du territoire fixé à la maladie par M. Bonnafy, et les îles de la Société nouvellement envahies par elle. Le tokelau existe aux Cook ; en sorte qu'on peut prolonger vers l'Est, jusqu'à Tahiti, le triangle décrit par M. Bonnafy sans y enclaver un archipel indemne.

L'archipel de Cook a été atteint après celui de la Société, pour ainsi dire par choc en retour. En 1884, la goélette *Teupokoenua* avait pris à Tahiti 80 Aroraï pour les ramener dans leur pays. A la suite d'une révolte à bord, ils furent débarqués à Waïtutaké : 26 se fixèrent dans cette île; les autres à Maniki, à Rorotonga et à Arorangi. — 5 étaient malades. Ils ont toujours vécu isolés, et, d'après les renseignements que j'ai pu me procurer, n'ont pas infecté les indigènes. Ils ont demandé dernièrement à Tahiti de la pommade à l'acide chrysophanique. A l'heure actuelle, peut-être sont-ils guéris. Toutefois, ces données pourraient avoir plus tard quelque intérêt si, contrairement à ce que je crois, le tokelau faisait dans ces îles de sérieux progrès.

CHAPITRE II.

SYMPTÔMES.

1° SIGNES OBJECTIFS.

Lésion fondamentale du tokelau : cocarde composée d'anneaux brillants squameux, alternant avec des anneaux sombres plans. — En

examinant à une certaine distance et sans s'attacher tout d'abord aux détails une région de la peau d'un Tahitien où les lésions soient assez récentes pour ne pas êtres complexes et assez à l'abri des ongles du malade pour qu'il ne les ait pas labourées, défigurées, on y voit des cocardes de dimensions variables, formées par des collerettes squameuses d'un blanc brillant concentriques et parallèles, séparées les unes des autres par des anneaux sombres qui, au premier abord, semblent être formés par de la peau normale.

Une cocarde composée : 1° de collerettes brillantes ; 2° d'anneaux pigmentés intercalés entre ces collerettes, telle est la lésion fondamentale, typique du tokelau (fig. 1, 2, 3, 4).

Fig. 1. — Membre supérieur gauche. — 1/2 grandeur.
Cocardes de tokelau.

Les collerettes brillantes ont été l'objet de nombreuses et minutieuses descriptions : je les étudierai en détail dans le paragraphe suivant. Quant aux anneaux colorés, ils sont d'une nuance si voisine de celle de la peau des Océaniens que, dans les divers travaux parus sur la maladie, il n'est pas question d'eux : pendant longtemps, on a considéré le tokelau comme une maladie purement desquamante. Manson le premier, après l'avoir inoculé à un de ses assistants, s'aperçut qu'il donnait à la peau de l'Européen une teinte gris jaunâtre foncé : le lépi-

dophyton a donc des propriétés colorantes. Pour mettre en lumière ces propriétés, il me paraît utile de comparer le tokelau à une dermatomycose très connue : le pityriasis versicolor.

Quelle que soit la couleur du tégument qu'envahit le microsporon furfur, il s'y manifeste sous forme de taches claires ordinairement jaune gris ou café au lait. Chez le nègre, ces plaques pityriasiques tranchent tellement sur la peau que, de prime abord, elles semblent tout à fait décolorées : il faut les examiner de près pour voir qu'il n'en est rien. (J'ai vu prendre des taches pityriasiques pour des plaques dépigmentées de lèpre.)

On peut, semble-t-il, s'expliquer ce fait de la façon suivante : le microsporon furfur s'étendant en nappe dans l'épiderme superficiel, au-dessus de la courbe génératrice de Malpighi, forme voile entre l'œil et les cellules richement pigmentées de cette assise. Par suite, la coloration foncée de la peau cesse d'être visible, on ne distingue plus que la teinte propre au champignon.

Un phénomène analogue doit se produire dans le tokelau. Mais comme la couleur de la couche lépidophytique est à peu près semblable à celle de la peau, il passe inaperçu.

Dans certains cas, toutefois, on se rend bien compte que cette coloration n'est pas complètement analogue à celle de la peau. On peut ainsi observer des individus chez lesquels il existe autour de toutes les cocardes et de tous les placards une bande d'une largeur d'au moins un travers de doigt, où la peau paraît entièrement décolorée. Dans cette zone frontière entre la peau complètement saine et la peau franchement malade, le champignon s'est déjà glissé entre les cellules du corps muqueux, masquant le pigment des couches profondes, mais il n'a pas eu le temps de fabriquer son propre pigment. Or, dans ces cas, les collerettes brillantes situées en dedans de la bande décolorée sont nettement séparées par des anneaux sombres : là, le lépidophyton a pu remplir son rôle chromogène.

Évolution de la cocarde de tokelau. — Avant d'arriver à son

complet développement, la lésion typique a passé par trois stades :

1er stade : vésicule ou papule. — La manifestation primitive est une vésicule ou une papule. Presque tous les malades sont d'accord pour la qualifier de « petit boufiole, siège de démangeaisons, d'où s'écoule, après grattage, un liquide citrin ». Je



Fig. 2. — Abdomen (hypogastre). — 1/2 grandeur.
Placards de tokelau transformés par le grattage.

n'ai jamais observé cette lésion tout à fait initiale qui peut passer inaperçue du patient lui-même. Mais j'ai assisté, chez des individus déjà atteints depuis un certain temps de tokelau, à la

formation de cocardes nouvelles. Il n'y a pas de raison de croire que les cocardes d'apparition récente se forment autrement que la cocarde initiale. Or, dans ces cas, j'ai le plus souvent vu les cocardes dériver de vésicules; dans quelques-uns, à marche torpide, elles débutaient par des papules. La sécrétion d'un liquide semble donc être en relation avec une grande activité du champignon.

L'aspect des vésicules est tout particulier (fig. I, 1; fig. III, 1). A leur niveau, l'épiderme flotte, sous forme d'une feuillet blanchâtre et plissé, à la surface d'un liquide clair ou légèrement citrin dont la quantité est trop faible pour le distendre.

Quant aux papules, elles forment une saillie arrondie, dure, gris-jaunâtre; leur base est légèrement rosée.

La durée de ce stade est très courte: vésicules ou papules sont bientôt rompues d'un coup d'ongle.

2e *stade : collerette brillante primitive.* — A la place de la vésicule ou de la papule rompues, existe une petite surface rouge, ronde ou légèrement elliptique, où la peau est privée de sa couche épidermique superficielle. Celle-ci, rétractée, forme une collerette brillante de 1 à 3 millimètres de largeur, dont le bord flottant, déchiqueté ou simplement frangé, est dirigé en dedans. Par sa circonférence externe, cette collerette adhère à la peau bronzée environnante, sur laquelle elle tranche par son aspect nâcré. (Fig. I, 2.)

Je ne saurais mieux comparer la lésion du 2e stade qu'à une ampoule dont on aurait arraché le couvercle épidermique, respectant seulement le mince anneau par lequel il adhère à la peau. Cette ampoule serait de formation assez ancienne pour que le derme qui en ferait le fond — tapissé déjà d'un feuillet mince — ne fût pas pour cela mis à nu.

3e stade : cocarde simple à collerette brillante unique et à disque central sombre. (Fig. I, 2. — Fig. III, 2.) — « Une fois amorcé par ce qu'on pourrait appeler un premier coup de rabot, a dit M. Bonnafy, le soulèvement de l'épiderme continue à progresser. » Ce premier coup de rabot, c'est : soit le liquide de la vésicule, soit la masse brune formée dans la papule par le lépidophyton, qui le donnent en séparant l'épiderme en deux couches.

Plus tard, « le champignon s'engageant entre elles comme un coin », continue le clivage.

Par suite de ce décollement, la circonférence de la collerette grandit progressivement. En une semaine, elle atteint le diamètre d'une pièce de 50 centimes ou d'un franc.

Quant à sa largeur, elle n'augmente pas dans les mêmes proportions, car le feuillet épidermique détaché se dessèche, se racornit, et de la sorte gagne en épaisseur, mais peu en largeur.

Sa forme est légèrement modifiée : elle est plus profondément dentelée qu'au stade précèdent. Toutefois, le grattage n'ayant pu déjà la mettre en pièces, elle est ordinairement continue ; les franges sont reliées les unes aux autres par une bande d'épiderme parfois très mince, mais — à cette période — chacune d'elles ne forme pas encore un « copeau » distinct, non soudé aux voisines.

3e stade : cocarde simple à collerette brillante unique et à disque central sombre. — A mesure que la lésion grandit, le cercle de peau entouré par la collerette perd plus ou moins rapidement sa teinte rouge par suite de l'épaississement de l'épiderme et de l'accumulation, dans l'épaisseur de cet épiderme nouveau où il croît avec plus de vigueur, d'un champignon riche en pigment.

Ce pigment très analogue à celui de la peau est souvent plus foncé que lui, ainsi qu'on le voit dans toute la figure III (2, 7, 9, etc.) ; souvent aussi il est moins cuivré, plus cendré ; enfin je l'ai vu, deux fois, simuler à s'y méprendre la couleur de l'onguent gris étalé sur la peau.

Il existe donc maintenant une cocarde composée :

1° D'une collerette brillante ;

2° D'un disque coloré par le pigment propre au champignon (Fig. I, 2. — Fig. III, 2.)

Ces trois stades franchis, la cocarde simple — à collerette brillante unique — se transforme en cocarde complexe ; à collerettes brillantes multiples séparées par des anneaux sombres, lésion typique du tokelau. (Fig. I, 3. — Fig. III, 4.)

Deux semaines environ après le début de la maladie, on voit

en effet, une deuxième collerette brillante se développer dans le disque pigmenté de la cocarde simple. Son mode de formation est différent de celui de la collerette primitive, en ce que le stade vésiculaire n'existe jamais; il n'y a pas non plus, à proprement parler, de papule : l'épiderme miné par le lépidophyton éclate, et, en se déchirant, découvre une petite surface rouge arrondie, qu'il entoure d'une mince collerette.

Plus tard, cette surface rouge et cette collerette se comporteront de la façon que j'ai décrite précédemment et formeront une nouvelle cocarde à deux zones (brillante et sombre) contenue dans la première.

Dans la suite, une troisième collerette apparaîtra dans l'intérieur du disque pigmenté de la seconde, etc.

Comme l'a dit d'une façon si imagée M. Bonnafy : « C'est en somme une série d'ondes débutant au même point central, comme quand on jette un caillou à la surface d'une eau tranquille ».

Je ne crois pas, cependant, que le nombre de ces ondes soit illimité. Au bout d'un certain temps, le champignon semble perdre de sa puissance expansive et les collerettes se succèdent de plus en plus lentement. J'ai rarement vu un système en avoir plus de quatre.

Il semble aussi que les collerettes néoformées aient plus de peine à s'étendre sur un terrain déjà exploité par leurs aînées. Plus elles viennent tard, plus elles s'étalent lentement. Grâce à cette différence dans la rapidité de leur extension, elles sont séparées par des anneaux sombres de plus en plus vastes ; larges de quelques millimètres au début, les anneaux sombres peuvent avoir plus d'un centimètre à une période avancée de l'évolution de la cocarde.

Les collerettes brillantes soumises depuis longtemps au grattage sont, dans les cocardes complexes, mises en lambeaux, et répondent à la description que M. Bonnafy fait des collerettes en général : « Ces anneaux clairs, brillants que l'on distingue bien, même à distance, sont constitués par des lamelles d'épiderme soulevées et placées côte à côte sur la même rangée circulaire. » Toutefois, en bien des points, le type pri-

mitif persiste : les lamelles restent reliées les unes aux autres par leur base, formant une bande dentelée.

On comprend aisément que, dans un système arrivé à un degré avancé de son développement, une collerette soit d'autant plus large et épaisse qu'elle est davantage située à la périphérie. Plus elle est externe en effet, plus elle est vieille, et plus grande est la surface d'épiderme décollé, puis condensé, qu'elle représente.

Il est rare que, même dans les vieilles collerettes, les franges atteignent 1 centimètre de largeur. Je fais exception pour la plus externe qui peut être formée de lambeaux d'épiderme ayant jusqu'à 2 centimètres de large. (Fig. IV, 3.) Elles ont d'ordinaire de 3 à 5 millimètres.

Je pense, avec M. Bonnafy, que le mot *lamelles* est celui qui convient le mieux aux lambeaux d'épiderme de la plupart des collerettes lacérées. (Fig. IV, 1. — Fig. IV, 1.)

Mais, dans les très vieilles collerettes, ces « copeaux » durs, parcheminés arrivent à un degré d'épaisseur assez notable pour que le terme d'*écailles* puisse leur être appliqué sans exagération. (Fig. I, 6. — Fig. IV, 2. — Fig. V, 1.)

D'un autre côté, les collerettes très jeunes, très peu épaisses sont plutôt des *pellicules* que des lamelles. (Fig. I, 3, 3′, 4, etc.)

Multiplication des cocardes. — Une cocarde de tokelau, si elle n'est pas aussitôt traitée énergiquement ne reste pas longtemps seule. « Le travail du parasite provoque chez le patient des démangeaisons irrésistibles. Le malade se gratte avec passion ; il laboure son corps de coups d'ongle et sème partout son ennemi, d'où la multiplicité des centres de végétation. » J'ai déjà dit que les cocardes nouvelles dérivaient soit de vésicules, soit de papules. Il est facile, quand on est prévenu, de trouver des lésions à tous les stades sur la peau d'un même malade.

On peut ainsi constater chez certains sujets qu'il se forme tous les jours des vésicules nouvelles. Quant aux papules, elles ont un développement moins rapide.

Formation de placards squameux. — Dans leur tendance à l'expansion, les systèmes nés à la suite d'inoculations successives se rapprochent et viennent au contact. La réunion de plusieurs cocardes constitue ce que j'appelle un *placard squameux*.

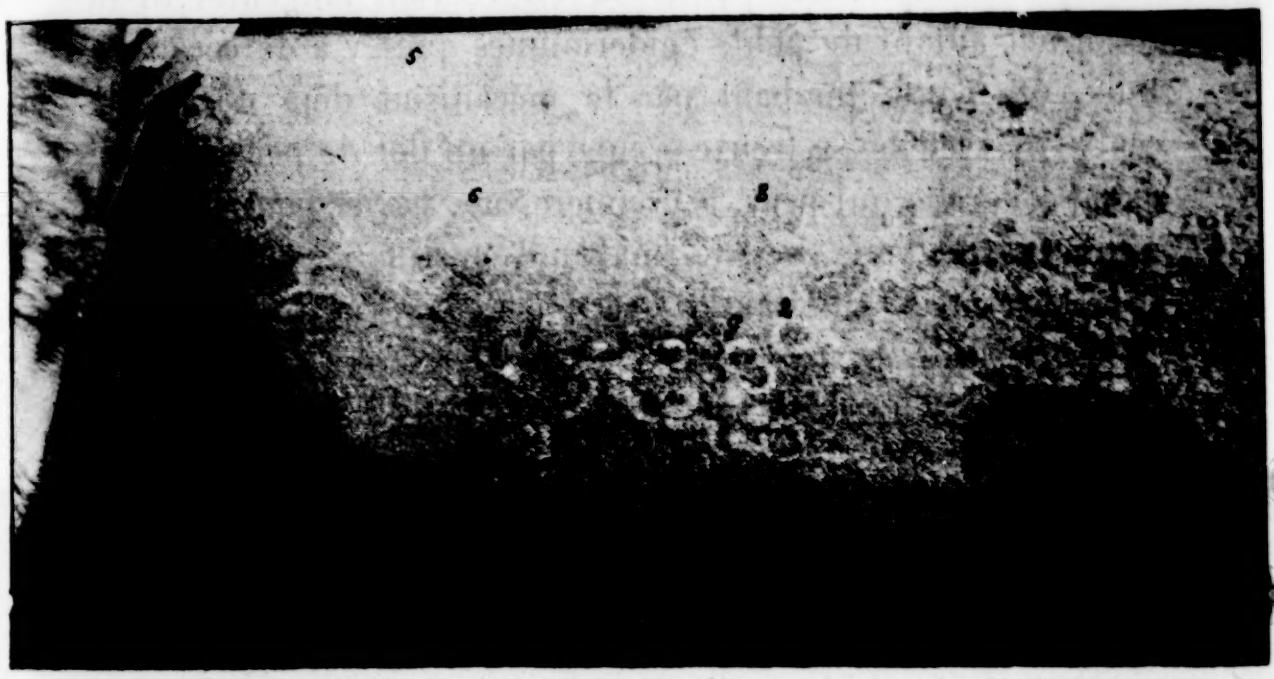

Fig. 3. — Face interne de la cuisse gauche. — 1/3 grandeur.
Cocardes et placards après destruction des collerettes squameuses.

Pour bien nous rendre compte de son mode de formation, suivons d'abord dans leur évolution deux cocardes arrivées au contact comme les cocardes 4 de la figure I (et encore 6, fig. III). Les collerettes externes se touchent par une bande épidermique L qui adhère à peine à la peau. Dans chaque système, le parasite tendant à décoller cette bande, un moment vient où elle se soulève en forme de pont et ne tient plus que par ses deux extrémités. Le moindre grattage suffit pour la détruire. Les deux cocardes se trouvent alors enveloppées par une collerette commune qui présente deux angles rentrants correspondant aux extrémités de l'ancienne bande mitoyenne. Les anneaux plus internes, c'est-à-dire les anneaux sombres, se touchent. (Fig. III, 7.) Plus tard, les collerettes brillantes situées plus à l'intérieur, envahissant la zone commune de ces anneaux sombres, viendront à leur tour au contact.

Les cocardes auront alors deux anneaux communs : un anneau brillant et un anneau sombre. Et ainsi de suite. Plus les lésions s'étendront, plus grand sera le nombre des anneaux communs aux deux cocardes.

Prenons maintenant un groupe de plus de deux cocardes, trois par exemple. Aux points où elles seront tangentes, il va se former autant de ponts épidermiques qu'il y a de cocardes. Puis, ces ponts tombant par le mécanisme déjà décrit, le centre du système se trouve occupé par un îlot de peau entouré d'une collerette qui peut, à première vue, passer pour la collerette centrale d'une cocarde, mais qui en diffère par sa forme anguleuse et surtout par la direction de son bord flottant qui est tourné vers l'extérieur au lieu de l'être vers le centre de l'îlot. (Fig. IV, 2.) Miné dans tous les sens à la fois, l'épi-

Fig. 4. — Face intérieure de la cuisse droite. — 1/3 grandeur.
Placard à larges collerettes.

derme de cet îlot se détache, en sorte que les trois cocardes se touchent partout par leur anneau sombre, et qu'un même an-

neau brillant ayant la forme d'un trèfle les enveloppe (fig. III, 9). A partir de ce moment, les divers anneaux de ces cocardes vont nécessairement devenir tangents, puis communs à toutes.

Souvent, les placards sont formés par un grand nombre de cocardes qui figurent, en s'enchevêtrant, des dessins fort compliqués. La peau est alors couverte d'une véritable dentelle épidermique de l'aspect le plus singulier. (Fig. 4.) Parfois les placards sont criblés de cocardes qui, par suite de leur contiguïté, demeurent petites, comme atrophiées. (Fig. VI.)

Changements d'aspect des cocardes et placards causés par le grattage. — Le grattage ne laisse pas longtemps aux placards qui

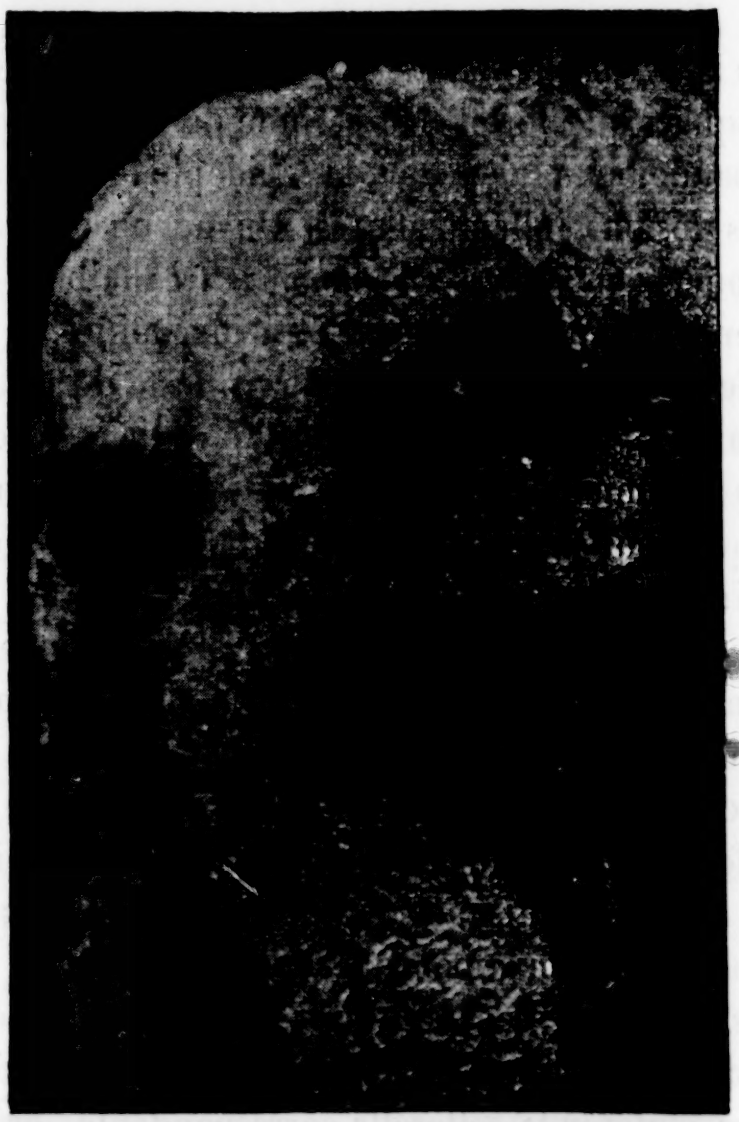

Fig. 5. — Face interne de la cuisse droite. — 1/3 grandeur.
Placards à collerettes moyennes
greffés sur de vieilles lésions mises en miettes par le grattage.

y sont soumis leur régularité. Les arabesques épidermiques sont labourées (fig. VI, 2), déchiquetées, mises en pièces (fig. I, 6). Dès lors, il est très difficile de se reconnaître dans ces lésions défigurées.

Dans certaines régions constamment sillonnées par les ongles, il ne reste bientôt plus, adhérente à la peau, que la base des collerettes. (Fig. II, 2. — Fig. V et VI, 3.) Puis les téguments bouleversés deviennent « âpres au toucher, rugueux. Un médecin peu habitué à ces cas pourrait très bien appliquer à cette maladie le nom vague d'ichthyose ». (Bonnafy) (fig. V et VI, 4.)

Enfin, les placards ainsi saccagés peuvent devenir le siège d'inoculations nouvelles qui s'étendent au-dessus des anciennes, méconnaissables. (Fig. V, 1, 2.)

Lésions inflammatoires causées par le grattage. — On a pu constater jusqu'ici que le tokelau est une dermatose éminemment sèche. Abandonné à lui-même, le lépidophyton ne saurait produire des lésions inflammatoires. Quand on constate de l'inflammation — encore est-elle toujours très faible — un grattage violent et continu doit seul être incriminé.

Dans les cas où une réaction se manifeste du côté des téguments malades, l'aspect qui en résulte devient incompréhensible sans la connaissance de deux faits que j'ai jusqu'ici passés sous silence pour ne pas compliquer la description des lésions élémentaires.

La première de ces particularités, c'est que les anneaux sombres ne s'étendent pas jusqu'au sommet de l'angle dièdre que les collerettes forment avec la peau. On peut se rendre compte, en soulevant ces collerettes, que chacune cache un anneau de 1 à 3 millimètres de largeur, d'une teinte rouge analogue à celle du disque central de la cocarde au deuxième stade. Cet anneau correspond à la zone de clivage récent des collerettes qui, en se séparant de la peau, l'ont laissée tapissée d'une épiderme mince. Très fréquemment, on aperçoit l'anneau rouge sans soulever la collerette correspondante, grâce au peu de largeur de celle-ci ou à sa situation perpendiculaire à la peau. (Fig. I, 2′, 3′.)

La deuxième particularité, c'est que, si on détruit, soit par arrachement avec une pince, soit par lavage et friction à la pierre ponce (fig. III), les collerettes brillantes, elles entraînent avec elles une partie plus ou moins considérable de l'anneau sombre situé en dehors d'elles, mais non tout cet anneau. La zone rouge de clivage spontané se trouve élargie par cette sorte de clivage provoqué ; mais ces anneaux rouges n'en restent pas moins séparés par des anneaux bruns (cocardes de la fig. III).

Ce que l'observateur produit ainsi volontairement, les malades peuvent le faire inconsciemment. Ainsi s'expliquent les lésions de la figure II. Les collerettes ont été complètement détruites (n° 3).

Cependant la maladie n'en existe pas moins ; elle n'en est pas moins visible et reconnaissable, grâce à la présence de cercles rouges qui occupent la place des collerettes.

Je classe les placards de ce genre parmi les lésions inflammatoires, parce que la partie des anneaux rouges, due à l'arrachement des collerettes, est toujours plus ou moins congestionnée ou en saillie.

Si le grattage continue à s'exercer sur ces anneaux, la congestion augmente ; puis le sang s'extravase dans l'intérieur de l'épiderme, s'y dessèche et forme une croûte sombre, plus foncée même que les anneaux voisins pigmentés par le champignon. (Fig. II, 2.)

Enfin on constate quelquefois, principalement sur les confins des placards, là où le lépidophyton travaille avec le plus d'ardeur, une rougeur et une saillie considérable des anneaux jadis occupés par la base des collerettes. Il peut même s'y développer quelques pustules, grâce à la pénétration et à la multiplication dans le derme des parasites pyogènes si abondants à la surface de la peau.

2° SYMPTÔMES SUBJECTIFS.

Il n'existe qu'un symptôme subjectif : la démangeaison. Mais il est parfois terrible. Dès qu'il se manifeste, le malade ressent

un besoin invincible de se gratter longuement et avec violence.

Le prurit n'est pas continu, mais il est réveillé par une foule de causes.

La principale est le changement de température : diminution aussi bien qu'augmentation. Le malade a-t-il chaud : démangeaison ; se découvre-t-il : démangeaison. Le samedi soir, quand il descend de la montagne avec sa provision hebdomadaire de feï (banane sauvage qui, avec le fruit de l'artocarpus incisa, joue dans l'alimentation des Tahitiens le rôle du pain dans la nôtre), il paye chèrement toute une journée passée au grand soleil, sur des pentes escarpées, le torse nu et inondé de sueur. Au milieu de la nuit, quand la brise fraîche de terre souffle dans sa case cloisonnée de bambous, il est brusquement tiré de son sommeil ; des bêtes — lui semble-t-il — courent sur son corps, rampent sur sa peau, se creusent sourdement un chemin sous son épiderme.

L'eau de mer a sur les lésions une action très irritante que n'a pas l'eau douce. Or, le poisson étant l'aliment albuminoïde habituel des malades, ils sont obligés de passer des heures entières à la pêche, à courir les jambes nues sur les récifs balayés par l'océan.

Enfin certaines boissons et aliments qui jouissent de la propriété d'irriter la peau portent la démangeaison à son comble.

Les Tahitiens s'adonnent fréquemment à l'alcool : au sortir de l'ivresse, le prurit est intolérable.

Quant aux aliments, ils agissent surtout par le sel qu'ils contiennent. Les plus redoutés sont les viandes et poissons salés (lard salé, saumon salé...) ; puis viennent certains crustacés (bénitiers) ; enfin le taïoro, sauce très estimée des indigènes, qui se prépare avec du coco râpé et des crevettes pilées dans de l'eau de mer.

3° Début. Marche. Terminaison.

Début. — J'ai pu réunir 24 cas dans lesquels le siège primitif du tokelau m'était nettement indiqué par les malades.

Ils se répartissent ainsi :

Hommes	16	Épaule			2
		Fesse			1
		Membres infér.	13	Cuisse	3
				Jambes	10
Femme	1	Poitrine			1
Enfants	7	Poitrine			2
		Abdomen			2
		Face			3

On voit que le lieu d'apparition est différent pour les enfants et pour les adultes. Les enfants, presque complètement nus et toujours sales, contractent la maladie au niveau des régions cutanées les plus diverses. Chez les adultes, la poitrine, et plus souvent encore les jambes, constamment découvertes et irritées, sont atteintes les premières.

Marche. — M. Bonnafy, dans sa monographie de la maladie, dit que le cuir chevelu et la paume des mains ne sont jamais atteints. C'est une erreur que de rares auteurs, tels que Manson, ont évitée. Si ces parties du corps échappent le plus souvent aux progrès du mal, elles ne sont pas néanmoins inaccessibles.

Il n'est pas de région cutanée qui ne puisse être envahie par le tokelau.

Mais certaines parties ne sont atteintes, d'habitude, que très tard, quand la maladie dure depuis de longues années. Ce sont : le cuir chevelu, la paume des mains et la plante des pieds, les grands plis de flexion des membres (pli inguino-scrotal, creux poplité, creux axillaire, pli du coude), les organes génitaux.

J'ai observé l'envahissement du cuir chevelu 3 fois, celui de la paume des mains 2 fois, celui de la plante des pieds 1 fois. Je n'ai jamais constaté de lésions des grands plis de flexion; toujours les placards s'étendaient d'un segment de membre à l'autre par le côté de l'extension; par la face antérieure du genou (fig. IV, V et VI) et la fesse, pour le membre inférieur; par la face postérieure du coude et l'épaule pour le membre supérieur. Je n'ai jamais vu non plus le tokelau at-

teindre les organes génitaux. Mais je suis persuadé qu'il peut se développer en tous ces endroits.

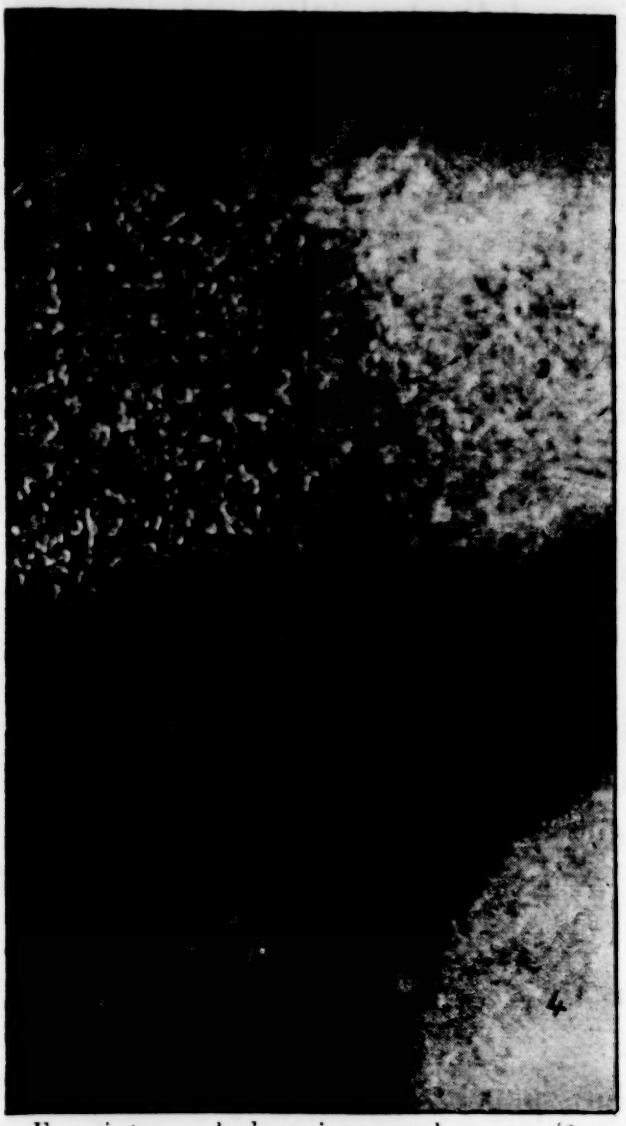

Fig. 6. — Face interne de la cuisse gauche. — 1/3 grandeur.
Placard à petites squames, labouré par les ongles.

Comme on l'a déjà vu, la maladie progresse par élargissement des placards existants qui font, pour ainsi dire, tache d'huile, et par création de cocardes et de placards nouveaux sur des parties du corps souvent fort éloignées du point où les ongles ont puisé la semence.

Toute la surface de la peau est accessible au lépidophyton : aussi bien les parties glabres que celles couvertes de poils, comme la tête, la face, le pubis. *Mais ce champignon respecte toujours les productions épidermiques : poils et ongles;* ces organes ne sont jamais atteints dans leur couleur, ni modifiés dans leur forme; ils ne tombent pas.

Le tokelau tend toujours à gagner en étendue. Toutefois, même chez des malades atteints depuis plus de dix ans, je ne l'ai jamais vu couvrir complètement le corps : il y avait encore entre les placards devenus considérables de vastes intervalles de peau saine.

Terminaison. — La maladie ne guérit jamais spontanément et si elle s'accroît toujours en surface, elle ne se maintient pas moins puissante au milieu des positions conquises.

4° Signes subjectifs suivant le siège des lésions.

Aux *membres inférieurs*, les lésions ont une intensité remarquable. C'est sur la cuisse qu'on observe les cocardes les plus riches en collerettes, les squames les plus larges. Sa face interne est rapidement envahie par un placard qui, grâce à ses ondes latérales, forme bientôt une gaine complète. — Sur les jambes, les placards exposés aux frottements et aux irritations de toute espèce, soumis aussi à un grattage intensif, sont profondément altérés. — Aux pieds, la peau, plus rugueuse encore, semble atteinte d'ichthyose; les sillons de l'épiderme sont creusés et remplis d'une poussière blanche; la maladie n'est pas reconnaissable. — La semelle épidermique plantaire peut être entamée par ses côtés et se crevasser profondément.

Aux *membres supérieurs* les lésions sont analogues aux précédentes; elles sont moins marquées au bras qu'à la cuisse, mais, par contre, plus nettes à l'avant-bras qu'à la jambe. Le dos de la main est fréquemment atteint, et la maladie peut — comme aux pieds — y simuler l'ichthyose. La face palmaire de la main et des doigts est envahie par les côtés : l'épiderme semble taillé à l'emporte-pièce; il n'existe pas à proprement parler de collerettes.

De larges placards peuvent se développer sur toutes les parties du *tronc*. Ceux du dos, à l'abri des ongles, gardent plus longtemps leurs collerettes intactes. Ceux de la poitrine, du ventre et du pubis sont fréquemment irrités, congestionnés.

A la *face*, les collerettes sont presque toujours détruites par

les lavages; il n'en reste que la base. Sur les oreilles, elles gardent leur forme générale circulaire, malgré les replis de l'organe et pénètrent jusque dans le conduit auditif externe.

Au *cuir chevelu*, les lésions, dissimulées par les cheveux, n'ont rien de particulier; elles sont très prurigineuses et le grattage en détache d'abondantes lamelles.

CHAPITRE III.

Étiologie.

I. Cause déterminante : lépidophyton.

1° *Étude du lépidophyton dans la peau.*

Préparation des squames pour l'examen microscopique. — Quand on a à examiner une squame de tokelau, il faut se souvenir que le champignon n'existe que sur sa face profonde; en conséquence, il faudra mettre cette face du côté de l'objectif, sous la lamelle, de façon à voir directement le parasite sans interposition de couches épidermiques.

Technique. Pour orienter la squame, — opération assez difficile quand on n'a pas de malade sous la main, — on se basera sur ce fait que les divers sillons, qui creusent la surface de l'épiderme et la divisent en une multitude d'alvéoles irréguliers, persistent d'habitude dans la squame. Les reliefs qui leur correspondent sur la face dermique de ladite squame sont toujours aisément reconnaissables.

La squame est généralement grasse, dure et épaisse. Pour remédier à ces défauts, on lui fera subir la préparation suivante :

Technique. — 1° *Dégraissage.* Verser sur la squame quelques gouttes d'éther, ou d'un mélange à parties égales d'alcool et d'éther.

2° *Assouplissement.* Traiter la squame par une solution de potasse caustique à 4 p. 100. Au bout de deux minutes, enlever le caustique et, à l'aide d'un compte-gouttes, verser de l'eau en abondance sur la squame, en ayant soin de la fixer sur la

lame de verre avec la pointe d'une aiguille à dissocier, pour l'empêcher d'être entraînée par le liquide. Bien essuyer la lame autour de la préparation, de façon à y laisser le moins d'eau possible.

La squame ainsi traitée peut être immédiatement examinée, si on ne tient pas à garder la préparation. Il suffit alors de la monter.

Technique. — 1° Montage dans la glycérine. Donne d'excellents résultats. Ou bien :

2° Montage dans une solution d'éosine. Bon procédé également.

Dans les deux cas, il faut presser sur la lamelle pour aplatir la squame.

Si on veut avoir des préparations durables, on emploiera le procédé suivant, auquel je me suis arrêté parce qu'il donne d'excellents résultats et est d'une exécution rapide :

Technique. — *1er temps. Coloration de la squame.* Colorer la squame, amollie par la potasse et lavée, avec la solution suivante :

Solution saturée d'éosine dans l'alcool.....	1 partie.
Alcool absolu.....	2 parties.

Au bout de deux minutes, enlever le plus complètement possible la solution colorante avec du papier-filtre. — Faire tomber sur la squame quelques gouttes d'essence de girofle pour l'éclaircir en enlevant l'excès de colorant. — Ne pas laisser trop longtemps la squame dans cette essence qui la rendrait dure et inapte à subir les opérations suivantes.

2e *temps. Division et montage de la squame.* La squame est portée dans la cavité d'une lame creuse, préalablement remplie de xylol. Là, on la divise rapidement à l'aide d'aiguilles à dissocier en petits morceaux ayant au maximum 2 à 3 millimètres de largeur. On porte chaque fragment sur une lame. On laisse tomber sur chacun une goutte de baume du Canada au xylol. Recouvrir avec une lamelle. Presser très énergique-

ment sur celle-ci avec la pulpe du pouce, de façon à écraser le plus possible le fragment de squame. Enlever avec un linge mouillé de xylol les bavures de baume du Canada.

N. B. — Avoir bien soin de ne jamais laisser sécher la squame pendant la série d'opérations, sans cela elle durcirait et ne s'écraserait plus.

Toutes ces manipulations très longues à décrire se font rapidement. De plus, avec une bonne squame on peut faire une dizaine de préparations.

Examen des squames dans les cas ordinaires. — Quand on approche l'objectif d'une de ces préparations, on aperçoit tout d'abord des filaments clairs plus ou moins longs. Puis, brusquement, apparaissent dans ces filaments une série de petits articles plus ou moins rectangulaires, très foncés, qui prennent fortement la matière colorante ; ils sont séparés les uns des autres par des espaces clairs (1, 2, 3, etc., pl. A).

Dans les préparations extemporanées, il est difficile de voir autre chose. On se rend bien compte que ces filaments segmentés semblent parfois se continuer avec d'autres filaments qui restent clairs malgré les variations dans la mise au point, mais ces filaments se confondent rapidement avec les espaces étroits et à double paroi situés entre les cellules de l'épiderme.

Dans les préparations durables, où les filaments segmentés sont parfaitement nets, on distingue de plus les filaments clairs qui leur font suite, et sans en pouvoir pénétrer tous les détails de structure, on voit qu'ils contiennent des grains pigmentés. Tous ces filaments se détachent sur un fond uni d'un rouge brillant qui n'est autre chose que le *stratum lucidum* de l'épiderme. Les cellules épidermiques n'empêchent plus de les voir, car, au moment où la squame a été écrasée, elles se sont portées à la périphérie de la préparation sous forme d'une bave rose pâle.

Examen des squames dans un cas particulier. — J'eus l'occasion d'examiner, avant mon départ de Tahiti, un indigène

des îles Gilbert, du nom de Tukiapa, qui était atteint d'un tokelau tout à fait typique des avant-bras et des mains. La maladie avait débuté plusieurs années auparavant par une épaule et s'était étendue de là à une grande partie du corps. Des onctions à la pommade chrysophanique avaient jugulé le mal, sauf aux avant-bras et aux mains où existaient des placards extrêmement tenaces. Là, les collerettes épidermiques avaient toujours repoussé; elles étaient le siège de démangeaisons intenses.

Je fus très surpris en faisant l'examen des squames, aussitôt après les avoir arrachées, et par le procédé que j'ai décrit, de ne trouver dans ce cas que très peu de filaments à protoplasma segmenté. Pourtant le champignon était extrêment exubérant. Mais ses filaments étaient clais ou à protoplasma simplement parsemé de grains de pigment; on n'y voyait qu'en de rares endroits ces petits cubes opaques, très colorés, qui caractérisent les préparations des squames ordinaires. De plus, certains filaments avaient un volume considérable et de très gros prolongements en forme de massue, au nombre d'une dizaine par préparation, s'en détachaient, coiffés à leur grosse extrémité par un grand nombre de corpuscules arrondis, pigmentés, encapsulés, ressemblant absolument à des spores.

Isoler ces filaments était le seul moyen d'étudier aussi complètement qu'il semblait le mériter ce cas singulier. Mais déjà l'examen des squames me permettait de penser que le champignon y contenu était bien l'agent pathogène de la maladie. Ce n'était pas un micro-organisme quelconque developpé dans les squames après leur arrachement, comme celui que Fox décrivit en 1874 dans le *Lancet*, en le prenant pour le parasite du tokelau, alors que ce n'était évidemment qu'un *mucor racemosus* développé après coup dans l'épiderme détaché. Je n'ai pu commettre une semblable erreur, car j'ai toujours pratiqué l'examen des squames immédiatement après leur séparation d'avec la peau. D'autre part, j'ai retrouvé le même orgenisme dans toutes les squames provenant du malade en question. Dans toutes, il existait en très grande abondance. Par contre, les filaments segmentés, forme banale du lepidophyton, d'habitude en nombre si prodigieux, étaient

rares et se continuaient avec ces filaments d'un aspect. nouveau. Tous ces faits s'accordent pour faire considérer le champignon comme pathogène, et rien dans les symptômes de la maladie ne permettant de la différencier d'avec le tokelau ordinaire, ledit champignon n'est autre chose que le lépidophyton. On verra dans le paragraphe suivant que les résultats obtenus par la méthode de dissociation, venant à l'appui de ce raisonnement, m'ont permis d'identifier cet organisme si particulier au premier abord avec le lépidophyton dont il n'est qu'une forme exagérée.

2° *Étude du lépidophyton isolé de la peau.*

Préparation des squames pour l'étude du champignon isolé. — J'ai eu recours pour isoler le lépidophyton au procédé indiqué par M. Bonnafy, très légèrement modifié.

Technique. — On laisse macérer les squames pendant deux jours dans une solution de soude à 2 p. 100, contenue dans un tube à essai. Au bout de ce temps, on secoue fortement le tube en plaçant le pouce sur son orifice. Les squames se disloquent, le liquide se trouble. On laisse reposer : les débris de peau s'accumulent au fond du tube. A l'aide d'une pipette, on aspire avec précaution la solution de soude située au-dessus du dépôt. On la remplace par de l'eau distillée. On laisse reposer ; on change de nouveau l'eau distillée. Enfin on enlève avec la pipette le plus d'eau possible et l'on porte sur des lames le liquide trouble qui reste dans le bas du tube.

On laisse sécher, puis on fixe avec une solution à parties égales d'alcool et d'éther.

On colore avec la solution de Gram pendant dix à vingt secondes. On lave. On laisse sécher. On éclaircit à l'essence de girofle (précaution absolument nécessaire, l'essence décolorant presque complètement tous les débris épidermiques et laissant au contraire le champignon situé au milieu d'eux coloré en violet). On s'arrête quand l'essence n'enlève plus de violet. On dissout l'excès d'essence avec du xylol. On laisse sécher.

Il ne faut pas monter ces préparations dans le baume de

Canada au xylol, car elles ne s'y conservent pas ; les filaments mycéliens y perdent leur coloration au bout de peu de temps.

Examen du lépidophyton isolé, dans les cas ordinaires. — Le lépidophyton isolé se présente sous diverses formes qu'on peut grouper en trois catégories :

1° Filaments à protoplasma coloré en masse ;

2° Filaments à protoplasma parsemé de granulations colorées ;

3° Filaments à protophasma non coloré.

Tous ces filaments sont représentés dans la planche A.

1° *Filaments à protoplasma coloré en masse.* — C'est la forme la plus commune et la plus anciennement connue du lépidophyton. Seule bien visible dans les préparations durables, elle existe dans la peau en masses si touffues que les filaments, une fois isolés d'avec l'épiderme par un procédé en somme assez brutal, restent encore réunis en buissons enchevêtrés.

Les filaments ressemblent à des rubans contenant de petits segments très colorés séparés les uns des autres par des espaces clairs de largeur variable. Ils rappellent absolument ceux que, dans l'étude des tricophytons, on désigne sous le nom de mycelium résistant. Les petits articles disposés en file dans un même ruban sont le plus souvent irréguliers : carrés, rectangulaires, ovalaires, ventrus comme un baril (ce baril est fréquemment formé par deux articles et est alors coupé en deux par un espace clair), minces ainsi que de simples cloisons (fig. 1). — Pourtant on en rencontre aisément de très réguliers, figurant de petits rectangles à angles bien nets (fig. 2). — Certains atteignent des dimensions assez considérables, soit dans le sens de la largeur (fig. 3), soit dans celui de la longueur (fig. 9). — D'autres, au contraire, resserrés entre les cellules épidermiques, sont d'une ténuité extrême (fig. 17, branche verticale).

Dans les préparations provenant de collerettes jeunes ou du couvercle des vésicules, on trouve, en plus des éléments précédents, des filaments en chapelets composés de segments ovoïdes, enveloppés chacun dans une capsule bien nette, et

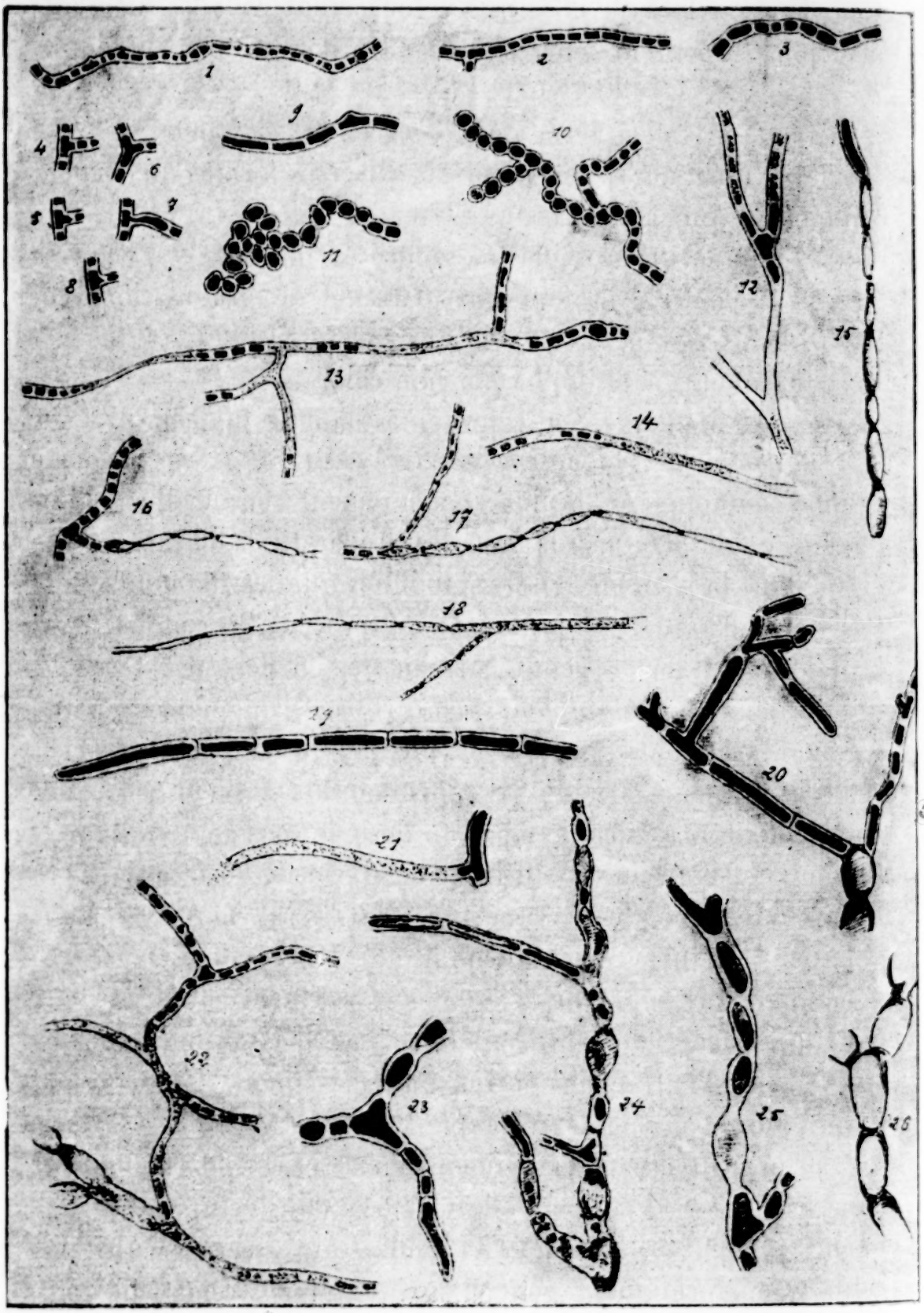

Planche A. — Formes diverses du lépidophyton.

collés les uns aux autres (fig. 10). Ils sont complètement analogues au mycélium dit fragile des trichophytons. — Par endroits ces chapelets sont disloqués, les grains glissant les uns

sur les autres ont rompu leur ligne et formé des amas qui, au premier abord, pourraient être pris pour des nids de spores comparables à ceux du *microscoporon furfur* (fig. 11). Ce sont là de fausses spores. Soumis à une manipulation plus ou moins violente, ces articles se séparent complètement les uns des autres et donnent à l'examen l'illusion de chapelets de spores qui s'égrènent spontanément, ainsi que cela se passe pour les trichophytons.

Tous les filaments de cette catégorie se divisent dichotomiquement. L'article au niveau duquel se fait la bifurcation présente alors l'aspect d'un Y à branches plus ou moins inégales (fig. 6), par suite de l'apparition sur ses côtés d'un bourgeon arrondi. Ce bourgeon s'allonge (7), puis se sépare du segment qui lui a donné naissance, laissant celui-ci flanqué d'une petite saillie parfois cubique (fig. 4), souvent en épine (fig. 8) ou en petit cône, ainsi que l'a signalé Bonnafy (fig. 5).

2° *Flaments à protoplasma parsemé de grains colorés.* — Ces éléments qu'on peut déjà distinguer dans les squames se trouvent dans toutes les préparations de champignon isolé. Mais ils sont bien moins abondants que ceux dont je viens de parler. On ne les avait pas encore signalés; les squames examinées par les auteurs étaient probablement trop vieilles. Il existe tout une série de formes transitoires qui relient ces filaments à ceux de la catégorie précédente. D'abord les segments, au lieu de former une masse violette, homogène, bien opaque, deviennent granuleux, n'ont pas de bords nets. Toutefois, ils sont encore séparés par des intervalles clairs (fig. 12). Puis ces intervalles disparaissent, il n'existe plus de segments, le filament n'est qu'un long tube complètement rempli d'un protoplasma parsemé de granulations violettes (fig. 14). — Parfois ces filaments à protoplasma granuleux, en continuation d'un côté avec un ruban à protoplasma segmenté, se terminent de l'autre par une extrémité libre très pauvre en pigment (fig. 14). D'habitude, ils se continuent à chaque bout par un filament segmenté (fig. 13). Ils sont de longueur très variable, très courts (partie gauche de 14), ou longs (partie droite de 14 et 13);

ils peuvent se bifurquer (fig. 13); par endroits, ils s'amincissent et deviennent très ténus (fig. 13).

3° *Filaments à protoplasma non coloré.* — Ce sont les plus rares. On n'en trouve pas dans toutes les préparations. Bonnafy, le premier les a entrevus. Ils sont divisés en segments fusiformes, semblables à des grains d'avoine placés bout à bout (fig. 16). Ils se continuent nettement avec des filaments à protoplasma coloré et segmenté (fig. 16, 17). Certains segments s'allongent et s'amincissent considérablement; leur point de séparation est marqué par un gros trait de couleur (fig. 17).

On en voit qui atteignent un volume très remarquable (fig. 15).

Examen du lépidophyton isolé, dans un cas particulier. — Dans le cas particulier dont j'ai déjà parlé à propos de l'examen des squames, le champignon était bien le lépidophyton, car, une fois isolé, il présentait toutes les formes de ce dernier, mais dans des proportions différentes. Les filaments qui, par leur aspect et leur grosseur différaient complètement de ceux qu'on trouve d'habitude dans les squames, étaient en continuité évidente avec des éléments qui ne laissaient aucun doute au point de vue de leur nature lépidéphytique. Ils étaient donc des organes plus compliqués du même champignon. D'ailleurs, je le répète, s'il y avait eu dans l'épiderme encore adhérent à la peau du patient germination d'un champignon banal, étranger à la maladie, on ne saurait admettre qu'il s'y fût développé si abondamment, et que le lépidophyton, d'ordinaire si prolifique, fût du même coup devenu introuvable, le tokelau continuant cependant à évoluer d'une façon typique et rapide.

Après dissociation des squames par la soude, je pus m'assurer que — comme l'examen *in situ* me l'avait déjà indiqué — les filaments à protoplasma coloré en masse et segmenté ne formaient qu'une minime partie de la couche parasitaire. On en trouve pourtant quelques-uns : certains absolument semblables comme taille à ceux qu'on observe de coutume (haut de 22), certains d'un volume extraordinaire (19, 20, 25) et colorés parfois très irrégulièrement (24).

Ce qu'on voit en plus grande abondance dans ce cas, ce sont des filaments granuleux segmentés (bas de la fig. 22) ou non (milieu de 22, partie droite de 18), certains de ces derniers anormalement gros (21). Enfin, il y existe aussi beaucoup de filaments non colorés divisés en segments fusiformes, les uns comparables comme taille aux éléments analogues des cas ordinaires (partie gauche de 18), les autres véritablement géants (26).

Les organes sporifères naissent de ce dernier genre de filaments. La plupart de ces organes sont simples, en forme de massue (3, pl. B). Leur contenu est coloré en violet très pâle. Leur grosse extrémité, libre, est d'un violet intense; il s'en détache de petites chaînes de spores, bien plus abondantes dans les préparations de squames entières que dans celles de squames dissociées. Ces spores sont bien colorées; elles ont une capsule réfringente et parfois un noyau distinct. Les organes sporifères sont souvent bifides. Les uns, bifurqués à leur origine même, ont des branches très écartées (1, pl. B). D'autres ont la forme d'un Y (2) dont la tige inférieure peut être très longue (4). Au niveau du point de bifurcation peut s'intercaler un segment intermédiaire, sorte de carpe (5). Enfin les branches de division peuvent être cloisonnées (1, 4, 5).

3° Nature du lépidophyton.

Des deux chapitres précédents nous pouvons tirer des conclusions qui donneront du lépidophyton une idée d'ensemble.

Dans la plupart des cas, ce champignon n'arrive pas à son complet développement. On ne trouve dans la peau que ses organes végétatifs, ses racines (filaments à protoplasma opaque ou granuleux). Ses rameaux aériens n'existent ordinairement qu'à l'état rudimentaire (filaments à protoplasma non coloré segmentés en grains d'avoine). Il est des sujets chez lesquels ils atteignent pourtant un certain volume. Enfin, dans des cas tout à fait exceptionnels, ils deviennent énormes. Dès lors le lépidophyton ne se développe plus seulement par bourgeonnement et par boutures, il porte des organes de fructification. Ces

organes sont des corps en massue coiffés à leur grosse extrémité par des chapelets de spores.



Planche B. — Organes sporifères du lépidophyton.

La connaissance de ces organes permet de classer le lépidophyton parmi les aspergillus. Les aspergillus vulgaires ne sau-

raient être confondus avec lui; ils ont, en effet, des organes fructifères composés d'une tige cylindrique, longue, mince, d'égal volume sur toute son étendue, et qui porte à son extrémité une boule parfaitement sphérique hérissée de chapelets de spores sur toute sa surface.

4° Culture du lépidophyton.

Je n'ai pas été plus heureux que mes prédécesseurs dans les essais de culture que j'ai faits. Pendant six mois, placé dans les meilleures conditions de réussite, puisque j'avais des malades à ma disposition et que je n'avais qu'à porter la semence directement de la peau dans le milieu de culture, j'ai multiplié les tentatives sans aucun succès.

Une grande variété de moisissures banales envahit mes cultures, et, en face de toutes ces espèces je restai longtemps hésitant, craignant de laisser échapper la bonne. La découverte d'organes sporifères particuliers dans les squames d'un de mes derniers malades m'ayant depuis fixé sur la nature du lépidophyton, je puis affirmer que jamais ce microorganisme n'a poussé dans les milieux dont je me suis servi.

J'ai successivement essayé le bouillon peptonisé, le bouillon glycériné, la gélose, la gélose glycérinée, l'infusion de foin, le moût de bière seul ou additionné de maltose, le milieu à la maltose de Sabournaud, et enfin, quand j'ai vu que le lépidophyton était un aspergillus, le liquide de Raulin.

Dans les premiers de ces milieux pullulaient des microcoques, peu de champignons. Dans les derniers, riches en sucre, des moisissures poussaient dans les deux tiers des tubes environ. Le reste des tubes nourrissait de maigres colonies de microcoques; le lépidophyton existait cependant dans la semence, il n'était pas gêné par la présence d'autres espèces encombrantes, cependant il ne cultivait pas.

Les ensemencements de squames entières en milieux liquides ou de débris de squames écrasées en milieux solides n'ont eu aucun résultat. J'ai tenté d'ensemencer des tubes par le moyen indiqué par Bonnafy (arrachement d'une

squame, prise du germe par grattage de l'épiderme dénudé) : il ne m'a rien donné.

J'ai ensemencé également avec le contenu des vésicules ou avec le produit du grattage de la face interne de leurs couvercles à l'aide d'un fil de platine introduit à l'intérieur. Je n'ai pas réussi davantage. Pourtant ce liquide, ces produits de grattage, examinés au microscope, contenaient des filaments mycéliens.

Mon retour en France ayant interrompu mes expériences j'ai rapporté des squames provenant du malade chez lequel j'ai trouvé des organes sporifères. Dans ce cas, le lépidophyton aura, grâce à ces spores, des chances d'avoir survécu malgré la longueur de la traversée. Peut-être que, semé par des mains plus habiles que les miennes, il réussira à se développer sur des milieux artificiels.

5° *Inoculation du lépidophyton.*

Je n'ai pas tenté d'inoculation d'homme à homme. Cette expérience n'a plus d'intérêt depuis que Manson l'a faite avec succès.

J'ai voulu donner la maladie aux animaux. Je me suis servi de lapins que j'ai inoculés à la face interne du pavillon de l'oreille avec des débris de squame introduits au moyen d'une lancette entre les couches de l'épiderme ou dans une vésicule obtenue par brûlure ou vésication. Je n'ai pas réussi.

La maladie n'a, d'ailleurs, jamais été observée chez aucun animal.

II. Causes prédisposantes.

La cause déterminante du tokelau étant le lépidophyton, les causes prédisposantes sont celles qui favorisent l'implantation et le développement de ce champignon dans la peau.

Causes qui favorisent l'implantation du lépidophyton dans la peau. — Ce sont d'abord les plaies, les ulcérations de toute sorte, ce qui explique la fréquence de la maladie sur les jambes toujours plus ou moins excoriées.

C'est aussi l'étendue de la surface cutanée exposée au contage. Les indigènes, à demi nus, y sont plus exposés que les blancs.

Causes qui déterminent l'implantation du lépidophyton dans la peau. — La contagion se fait soit par contact direct avec le porte-semence, soit par l'intermédiaire d'objets l'ayant touché.

Comme exemple de contagion directe, je citerai le cas d'un enfant blanc qui, s'étant fracturé un membre, fut relevé et transporté sur son lit par des serviteurs aroraïs atteints de tokelau. Quelque temps après, une cocarde se forma sur sa poitrine.

La contagion indirecte se fait surtout par l'intermédiaire des nattes et des vêtements. Exemple : un Européen revenait des îles Gilbert à bord d'une goélette amenant un chargement de travailleurs. Pendant que sa natte était inoccupée, un indigène malade vint s'y reposer; ignorant le fait, l'Européen s'y étendit à son tour, le torse nu, sans l'avoir fait nettoyer. Quelques jours plus tard, le tokelau se déclarait sur son dos. Grâce au nombre considérable d'interstices dans lesquels les squames peuvent se dissimuler, la natte est un vaste entrepôt de tokelau.

Les vêtements servent souvent de réceptacle au germe. C'est ainsi qu'un Tahitien étant allé à la pêche avec un de ses camarades malade, et ayant à son retour revêtu par erreur une partie des vêtements de son ami, fut bientôt atteint de tokelau.

On pourrait multiplier les exemples. Les cas de transmission indirecte de la maladie sont extrêmement fréquents, et souvent le moyen de transport du germe reste ignoré. Ainsi s'explique ce fait bien connu des indigènes, à savoir que la marche du mal est irrégulière; elle épargne les gens qui cohabitent avec un malade, pour aller frapper un individu demeurant dans une case éloignée.

Causes qui favorisent le développement de lépidophyton dans la peau. — La principale de ces causes est la saleté corporelle. Les

lavages journaliers au savon suffisent pour entraîner les germes de la maladie avant qu'ils se soient fixés dans la peau. La propreté est la principale sauvegarde de l'Européen. Les Aroraï sont infestés de tokelau, parce que l'absence d'eau douce dans leurs îles les oblige à vivre dans un état de saleté répoussant. Quant aux Tahitiens, s'ils se trempent souvent dans les ruisseaux si nombreux dans leur île, ils procèdent rarement à un nettoyage sérieux de leur peau, ils usent peu du savon. Les femmes, qui se lavent plus souvent et mieux que les hommes, sont plus rarement atteintes qu'eux. Certaines, bien que cohabitant depuis des années avec un mari malade, restent indemnes.

La propreté corporelle ne suffit pas pour expliquer les exceptions de ce genre, car il est des individus si continuellement exposés à la contagion que, malgré toutes les précautions imaginables, ils devraient contracter la maladie à un moment donné. Il faut croire que certaines peaux constituent un mauvais terrain pour le développement du champignon. Quels sont leurs moyens de défense? Il est difficile de le dire. Leur sécrétion peut-être. Quant à la couleur des téguments, elle n'a aucune influence, puisque j'ai observé le tokelau chez des Aroraï à peau très foncée, chez des Tahitiens, des demi-blancs et des blancs.

Le climat, la température, jouent un grand rôle dans l'extension du tokelau. « Le milieu qui convient à la maladie peut être défini ainsi : air chaud, dont la température varie très peu, oscillant autour de 28°, et surtout saturé d'humidité » (Bonnafy). Les archipels des Tuamotu et des îles Sous-le-Vent remplissent admirablement les conditions requises pour constituer un grand centre du tokelau.

CHAPITRE IV.

DIAGNOSTIC.

Quand on a vu un cas de tokelau, on les reconnaîtra tous, même à distance, tant les lésions sont caractéristiques.

Le médecin qui pour la première fois à affaire au tokelau

peut se trouver dans deux situations différentes : ou bien il a lu des descriptions de la maladie, auquel cas il en fera du premier coup le diagnostic ; ou bien il n'en a jamais entendu parler : surpris alors par son étrangeté, il ne saura comment la qualifier, mais sûrement il ne la confondra avec aucune autre affection de la peau.

Si, désireux d'être fixé sur sa nature, il pratique l'examen microscopique des squames, il y verra immédiatement un champignon, qui, sauf de très rares exceptions, est à première vue tellement analogue aux trichophytons, qu'il sera tenté de considérer le tokelau comme une trichophytie, malgré l'absence complète de ressemblance objective entre les deux maladies.

Or, pas plus au point de vue microscopique qu'au point de vue symptomatique, le tokelau n'est une trichophytie.

Il se distingue de l'herpès circiné ordinaire par les caractères suivants, réunis en un tableau que j'emprunte au travail de M. Bonnafy en le transformant un peu :

Herpès circiné.	Tokelau.
1. Démangeaison moyenne.	1. Démangeaison très forte.
2. Desquamation furfuracée et irrégulière.	2. Desquamation en lamelles disposées en collerettes.
3. L'onde développée autour du point d'inoculation est inflammatoire, rouge, couverte de petites vésicules suintantes après frottement. Elle est peu desquamante et non colorante.	3. L'onde développée autour du point d'inoculation est absolument sèche ; ni vésicules, ni suintement. Elle est colorante et surtout desquamante.
4. Au point d'inoculation se forme une onde unique qui va toujours s'élargissant.	4. Au point d'inoculation se forme une première onde, puis dans celle-ci une série de nouvelles ondes concentriques.
5. C'est qu'à mesure qu'il gagne du terrain à la périphérie le mal disparaît au centre.	5. C'est que, tout en gagnant du terrain à la périphérie, le mal persiste au centre.
6. Il atteint les poils, les cheveux.	6. Il respecte toutes les productions épidermiques.
7. Il guérit tout seul.	7. Il ne guérit jamais seul.

Le tokelau n'est pas non plus comme on l'a prétendu un herpès circiné transformé, ayant acquis, grâce à l'influence

excitante d'un climat extrêmement favorable, un développement exagéré. En effet, j'ai eu l'occasion d'observer dans les divers archipels océaniens quantité de cas d'herpès circiné, dont quelques-uns très étendus. L'exagération de la maladie ne la rapprochait pas du tokelau; au contraire, elle accentuait les différences entre elle et lui. Enfin j'ai vu un individu atteint à la fois d'herpès circiné et de tokelau, tous deux parfaitement caractérisés.

Le tokelau n'est pas davantage une espèce particulière de trichophytie. Si le lépidophyton a de grands points de ressemblance avec les trichophytons, à savoir : même mycelium résistant, même mycelium fragile, mêmes filaments à protoplasma granuleux, même mode de bourgeonnement, il en diffère que par les caractères suivants :

Lépidophyton.	Trichophytons.
1. Filaments en quantité prodigieuse dans les squames.	1. Rareté extrême des filaments dans les squames.
2. Filaments aériens, volumineux, segmentés en grains d'avoine.	2. Absence de ces filaments.
3. Pas de vraies spores si en même temps que les filaments n'existent pas dans les squames des organes reproducteurs spéciaux.	3. Spores mêlées en abondance aux filaments.
4. Organes sporifères genre aspergillus, forme en massue.	4. Pas d'organes sporifères. Sporulation particulière à l'espèce.
5. N'existe pas dans les poils, les cheveux, les ongles.	5. Existent dans les diverses productions épidermiques.
6. N'a jamais été trouvé chez les animaux. Je n'ai pas pu l'inoculer au lapin.	6. Existent chez les animaux. Inoculable au lapin.
7. Se cultive très difficilement. Se servant de squames anciennes, divers observateurs n'ont pu le faire pousser sur milieux artificiels, Je n'ai pas été plus heureux avec des squames fraîches.	7. Leur culture est aisée. On la réussit même avec de très vieilles squames.

Dans les cas où les lésions sont défigurées, le diagnostic s'appuiera sur l'aspect de certaines parties plus ou moins épargnées et sur l'examen microscopique.

CHAPITRE V.

TRAITEMENT.

I. — Différents moyens thérapeutiques employés à Tahiti.

Les *sucs de plante* sont très en honneur parmi les Tahitiens : ils sont la base de la médecine locale. Les plus en vogue sont ceux de ape, de kava, etc... Prônés à tour de rôle par des médecins empiriques, ils n'ont jamais pu triompher de la maladie. Les indigènes prétendent que certains sucs irritants amènent la chute des squames, mais ils reconnaissent qu'elles reparaissent bientôt plus abondantes que jamais.

La *cautérisation*, délaissée aujourd'hui, était un procédé barbare employé à une époque où l'absence de remède sûr rendait la maladie si redoutable qu'on préférait s'en débarrasser dès le début, même au prix d'une vive souffrance et d'une cicatrice parfois très apparente. J'ai vu un jeune homme auquel on avait, dans son enfance, brûlé une cocarde de tokelau à l'aide d'une cuiller chauffée à blanc : il avait sur la joue une marque indélébile.

Une méthode d'ignithérapie, plus brutale encore bien que d'un usage plus répandu, consistait à couvrir la peau malade de poudre de chasse et à y mettre le feu.

L'*huile de pétrole* jouit de la réputation de calmer les démangeaisons. Les applications qu'on en a faites n'ont jamais eu d'effet curatif.

Les Tahitiens ne connaissent pas les *fumigations sulfureuses*. Sur le conseil de médecins européens, ils ont employé les *bains sulfureux* et la *pommade d'Helmerich*, mais sans succès.

L'*acide chrysophanique* est le seul médicament de valeur dont on se serve à Tahiti pour combattre le tokelau. Comme on l'a vu dans le chapitre Ier, son introduction dans l'île a été un véritable bienfait. Les indigènes connaissent sous le nom de *raau Arüe* la pommade suivante dont ils se servent volontiers :

Acide chrysophanique.....	2 grammes
Vaseline.....	30

II. — Traitement qui m'a donné les meilleurs résultats.

Trois médicaments suffisent pour obtenir la guérison dans tous les cas :

La teinture d'iode;

L'acide chrysophanique;

Le sublimé corrosif.

Avant d'appliquer l'un quelconque d'entre eux, il est indispensable de faire subir à la peau une préparation qui leur permette d'agir d'une manière efficace. C'est ce que M. Bonnafy a parfaitement mis en lumière. Il faut, comme il le dit « arriver le plus directement possible au parasite » et le mieux pour cela est de soumettre le patient :

1° À un bain chaud suivi de frictions au savon noir;

2° À un décapage soigneux de la peau avec la pierre ponce.

Ceci dit une fois pour toutes, passons au traitement médicamenteux proprement dit. Il convient de l'instituer de façons différentes suivant l'étendue des lésions et leur siège.

Si la maladie est à son début, si les cocardes sont rares et petites, les applications de teinture d'iode (médicament qu'on peut se procurer si facilement), renouvelées pendant plusieurs jours, comme dans les cas d'herpès circiné, en viendront facilement à bout.

S'il existe des placards, on les oindra, quels que soient leur étendue et leur nombre; de pommade à l'acide chrysophanique à 2 pour 30. La cuisson plus ou moins forte que détermine cet agent thérapeutique est toujours de courte durée et est largement compensée par la disparition des démangeaisons aussitôt après la première application. Une onction bien faite avant le coucher, de façon que l'acide chrysophanique agisse toute la nuit, peut suffire à détruire le parasite, mais il est plus sûr de continuer ce traitement pendant plusieurs jours.

Les lésions du cuir chevelu seront également soignées avec la pommade à l'acide chrysophanique, après savonnage et enlèvement des pellicules au peigne fin. Chez l'homme, on tondra préalablement les cheveux.

Les placards squameux de la face ne sont pas justiciables de la pommade, qui peut, en fondant, s'introduire dans les yeux et déterminer de la conjonctivite — fait que j'ai observé. Elle sera remplacée par une traumaticine, telle que celle formulée par Brocq :

Acide chrysophanique.....	ââ 10 grammes.
Gutta-percha.....	
Chloroforme.....	80

À l'avantage de ne pas s'étendre au delà de la joue malade, cet enduit joint celui de rester en place malgré les lavages.

Ses propriétés feront encore choisir ladite traumaticine, d'une part, contre les lésions des pieds que les Tahitiens ont toujours nus, exposés aux irritations de toutes sortes; d'autre part, contre celles des mains qu'elle n'empêche pas d'accomplir leur travail journalier, ni de servir suivant la coutume indigène, à porter directement les aliments à la bouche.

Si la maladie est répandue sur tout le corps, c'est théoriquement le bain qui sera «le meilleur véhicule de l'agent parasi-«ticide, afin qu'à coup sûr aucun point de la peau ne puisse «échapper à l'action de cet agent» (Bonnafy). On pourra, comme le conseille M. Bonnafy, employer le bichlorure de mercure à la dose de 20 à 30 grammes pour un bain, où le malade restera plongé pendant une demi-heure environ.

Je ne suis pas, toutefois, très partisan de cette médication : elle ne m'a pas donné les résultats que j'en attendais. D'abord, le sublimé a l'inconvénient de déterminer, au niveau de la peau amincie par la pierre ponce, une cuisson très intense et persistante au point d'empêcher le sommeil pendant la nuit qui suit le bain. En second lieu, après une semaine de bains quotidiens de plus d'une demi-heure chacun, mes malades n'étaient pas guéris.

J'ai voulu me rendre un compte exact de l'action du bichorure de mercure et j'ai pour cela traité à part certaines parties du corps faciles à baigner, telles que les mains et les pieds. Or, j'ai constaté que après six jours de traitement pendant lesquels mes malades prenaient tous les jours deux bains d'une

demi-heure chacun, dans une solution de sublimé à 2 grammes par litre, ils n'étaient pas encore guéris. Les lésions n'étaient qu'atténuées; elles ont évolué de plus belle aussitôt le traitement interrompu.

En somme, il est rare de voir le tokelau tellement généralisé que la méthode des bains médicamenteux puisse seule lui être opposée avec succès. On n'en usera donc que si la pommade et la traumaticine à l'acide chrysophanique, en applications répétées, n'ont pu subjuguer le mal — ce qui à mon avis, ne peut guère se présenter, — l'acide chrysophanique étant, pour ainsi dire, le remède spécifique du tokelau.

Dans les cas où l'on croira devoir employer les bains, il faudra en continuer l'usage pendant assez longtemps, sous peine de n'obtenir qu'un résultat incomplet.

On devra toujours se souvenir que, même en suivant le traitement avec le plus grand soin, le lépidophyton peut persister dans quelque parcelle épidermique échappée à l'action du médicament employé, et de là envahir de nouveau la peau environnante.

En conséquence, on recommandera au malade d'inspecter fréquemment ses téguments et de traiter, dès leur apparition, les cocardes de nouvelle formation.

DE L'EAU OXYGÉNÉE EN CHIRURGIE,

Par le Dr J. TISSOT,

MÉDECIN DE 1re CLASSE DE LA MARINE DE RÉSERVE.

L'eau oxygénée H^2O^2, découverte en 1818 par Thénard, fut utilisée dans l'industrie vers 1830 par Dúmas. Les usages médicaux et chirurgicaux sont de date plus récente. Laugier (1862), Jules Guérin et Demarquay signalèrent son action excitante. Prise à l'intérieur à des doses variables elle fut essayée dans la chlorose, la scrofule, le diabète et la syphilis. Dans sa thèse (1896) Biard la recommande dans les vomissements

incoercibles de la grossesse, à la dose d'une cuillerée à café dans un litre d'eau, à prendre dans la journée.

Les applications du peroxyde d'hydrogène à la chirurgie datent de quelques années. Ce ne fut que vers 1883 que Baldy, ayant remarqué l'action antiputride et désodorisante de l'eau oxygénée, l'expérimenta dans le service de Péan à l'hopital Saint-Louis, et la préconisa dans les affections chirurgicales septiques. L'année suivante elle fut expérimentée dans divers services parisiens, fit l'objet de plusieurs thèses; puis fut délaissée, bien qu'elle ait eu à son actif plusieurs succès.

Abandonnée en France, l'étude de l'eau oxygénée fut reprise à l'étranger et fut bientôt très employée en oto-rhinologie. Comme beaucoup de découvertes françaises elle avait besoin de cette investiture exotique, avant de faire sa réapparition dans notre pays. En 1896 après une visite dans les cliniques de Vienne, Lermoyez la réimporta en France. Vers la fin de la même année, le Dr Gellé sous l'inspiration de Lermoyez publia sur cet agent un article très étudié dans les archives internationales de laryngologie.

L'eau oxygénée saturée se décompose à des températures peu élevées et n'est pas d'un emploi facile. Celle qui ne renferme que sept, huit ou douze volumes d'oxygène est plus stable et résiste à des températures de 40 à 50 degrés. Au-dessus elle se décompose. La lumière est sans action sur elle, et on peut laisser le flacon qui la renferme débouché quelques instants sans qu'elle s'altère. A condition de n'employer que des flacons de faible contenance de 100 à 200 grammes, on peut sans inconvénients se servir du même flacon pendant un certain temps.

L'eau oxygénée a des propriétés antiseptiques très marquées, ainsi qu'il résulte des expériences de Baldy (1881), de Béchamp, de Paul Bert et Regnard (communication à l'Académie des sciences 1882), de Nocart et Mollereau (communication à l'Académie de médecine, janvier 1883). Elle peut être considérée comme non toxique, ainsi que les expériences de Laborde et Quinquaud l'ont prouvé. Elle est hémostatique et arrête très rapidement les hémorragies capillaires.